Lane Medical Library
1936

Aus dem Pathologischen Institut der Martin-Luther-Universität
Halle-Wittenberg
(Direktor: Prof. Dr. Wätjen)

Pulmonalstenose auf besonderer Grundlage

Inaugural-Dissertation

zur

Erlangung der Doktorwürde

der

hohen Medizinischen Fakultät der

Martin-Luther-Universität Halle-Wittenberg

vorgelegt von

Gustav Adolf Kranz

aus Mayen (Rheinland)

1936

Druck: Triltsch & Huther, Berlin

Digitized by the Internet Archive
in 2026

https://archive.org/details/IA40154005_0416

Erkrankungen des Pulmonalostiums beobachtet man, abgesehen von den entwicklungsgeschichtlichen Fehlbildungen, sehr selten. Rauchfuß[1]), Dilg[2]). Viel seltener als sie tatsächlich vorliegen, werden sie klinisch diagnostiziert.

Aetiologisch kommen sowohl Arteriosklerose, Posselt[3]), Endocarditis, Schwalbe[4]) als auch die Lues, Vellguth[5]) in Frage, allgemein die gleichen Ursachen, wie wir sie von der Aorta her kennen.

Merkwürdigerweise finden sich in der Literatur der neueren Zeit recht auseinandergehende Angaben über die Häufigkeit des Vorkommens syphilitischer Erkrankungen der Lungenschlagader. Gewiß gehören sie nicht zu alltäglichen Beobachtungen, aber man darf sie auch nicht zu den absoluten Seltenheiten rechnen, wie dies von vielen Seiten behauptet wird.

Liegt eine luische Schädigung der Pulmonalwand oder des Ostiums mit seiner Klappenapparatur vor, so ergiebt sich die Frage, wodurch und auf welchem Wege sie entstanden ist. Die Lungenschlagader kann isoliert erkranken oder bei ähnlicher Affektion der benachbarten Organe von diesen per continuitatem auf die Pulmonalis weitergeleitet werden. Primäre, isolierte Erkrankungen der Lungenschlagader liegen vor in den Fällen beschrieben von: Barth[6]), Wagner und Quiatowski[7]), E. Wagner[8]). Diese gehören zu den selteneren Fällen. Die Arbeit von Henschen[9]) aus dem Jahre 1906 bringt 46 Fälle aneurysmatischer Erweiterungen des Pulmonalstammes aus dem Schrifttum gesammelt, die hier leider nicht erörtert werden können, da sie hinsichtlich ihrer Aetiologie nicht geordnet sind, also die Frage nicht entschieden ist, ob eine luische oder irgendeine andere Krankheit dem Befund zugrundeliegt. Es ist immerhin anzunehmen, daß die Syphilis dabei keine untergeordnete Rolle spielt. Schwalbe[4]) bringt einen Fall von gummöser Myo- und Endocarditis des Konus pulmonalis mit Stenose der letzteren. Gummöse Arteriitis und Stenose der Arteria pulmonalis, ferner Gummose der Pulmonalklappen und Diastase zwischen vorderer und linker Klappe. Die rechte Klappe fehlt vollkommen: in ihrer Gegend besteht eine weißliche Verdickung der Intima. Obwohl in diesem Fall ein Aneurysma der Aorta vorliegt, nimmt der Beobachter auf Grund genauester histologischer Untersuchungen an, daß die entzündlichen Erscheinungen an der Pulmonalis nicht von der Aorta hergeleitet sind, sondern ascendierend aus der rechten

Kammer, die ähnliche Veränderungen zeigt, sich entwickelt haben. Ähnliche Gummata an den Pulmonalklappen beschreibt E. Wagner[8]). In diesem Fall haben die Gummata, die aus der Media sich entwickelt haben zur Pulmonalstenose geführt. Etwas anders geartet ist der von Kasem-Beck[10]) geschilderte Fall: Eine erworbene Pulmonalstenose ist dadurch zustande gekommen, daß in regressiver Metamorphose begriffene Gummata zur Narbenschrumpfung im Bereich der Pulmonalis geführt haben.

Eine weitere Form der isolierten syphilitischen Erkrankung der Lungenschlagader ist das Aneurysma. Henschen[9]) liefert in seiner Monographie eine Übersicht von 42 resp. 46 Fällen der Literatur, Zahlen, die mit den Angaben jüngerer Autoren kaum übereinstimmen. Es wird in diesem Zusammenhang wieder festgestellt, daß gerade die Arbeiten von Henschen[9]) und Posselt[3]) in vielen jüngeren Arbeiten gleicher Problemstellung unberücksichtigt geblieben sind, obwohl sie die Frage der Pulmonalerkrankungen am eingehendsten behandelt haben. Zusammenfassend läßt sich sagen, daß die syphilitischen Veränderungen der Lungenschlagaderwand, die zu verschiedenen Formen von Aneurysmen führen, weitgehend mit jenen von der Aorta her bekannten übereinstimmen. Jedoch hat man hinsichtlich der Lokalisation keine Gesetzmäßigkeit entsprechend der Rindfleisch'schen Brandungslinie der Aorta aufstellen können.

Eine Gruppe für sich bilden jene Pulmonalerkrankungen, die von benachbarten Organen weitergeleitet sind. Eine syphilitisch veränderte Aorta im Sinne der Mesaortitis luica ist häufig das Organ, durch das die Lungenschlagader in Mitleidenschaft gezogen ist. Buchaly[11]) berichtet über verschiedene Möglichkeiten einer Mitbeteiligung der Pulmonalarterie bei Mesaortitis luica. Die Aorta ascendens liegt topographisch in enger Nachbarschaft mit der Pulmonalis. Der Bogen und der absteigende Teil berühren die Pulmonalis nur in erweitertem Zustand. Es kommt also zunächst zu einer Kompression und somit durch den innigen Kontakt zur Verwachsung. Dies geschieht auf Kosten der Adventitia. Die Druckatrophie kann weiterhin degenerative Veränderungen der Media im Bereich der Berührungsstelle auslösen, und darüber hinaus entwickelt sich eine herdförmige Verfettung der Muskelfasern der Pulmonalmedia. Eine weitere Möglichkeit der Mitbeteiligung der Pulmonalis ist in dem Übergang der speziell luischen Entzündung auf die Pulmonalwand zu suchen. In dem chronischen entzündlichen Vernarbungsprozeß der Aorta geht die Pulmonaladventitia auf. In einem solchen Fall kann es zur Peripulmonitis kommen, selbst wenn kein Aortenaneurysma vorhanden ist, es genügt häufig die Mesaortitis, die über den ebengenann-

ten Zustand zur Mesopulmonitis führen kann. (Rohr und Ryffel[12]). Wird die Wand der Lungenschlagader gänzlich durchsetzt, so kann eine Perforation eintreten. Schließlich ist durch einen persistierenden Ductus arteriosus Botalli ein weiterer Weg gegeben, den der Veränderungsprozeß seitens der Aorta beschreiten kann. Ebengenannte Autoren vertreten besonders diese Ansicht, indem sie feststellen, daß es ungleich häufiger zur Perforation kommt als zu einer Verlagerung des Stammes oder gar Einengung desselben oder eines der Äste. Die krankhaften Prozesse können dabei auf die Aorta beschränkt bleiben, und es braucht nicht zu entzündlichen Veränderungen der Lungenschlagaderwand zu kommen, sondern lediglich die Kompression seitens des Aortenaneurysmas auf das Ostium oder den Stamm der Pulmonalis führt zuweilen zu deutlichen klinischen Erscheinungen und anatomischen Veränderungen. Die Befunde, die in den Fällen von Rohr und Ryffel[12]) erhoben wurden, sind vergleichend für den vorliegenden Fall von ziemlichem Interesse. Bei dem ersten handelt es sich um Einengung des Stammes der Lungenschlagader und Vorwölbung deren Intima oberhalb der Kommissur der linken und rechten Pulmonalklappe durch ein Aortenaneurysma. Die Intima zeigt Wucherungen und die Klappen haben neben einer mäßigen Verdickung und Diastase keine Veränderungen. Der zweite Fall berichtet von einer Einengung des Stammes der Lungenschlagader durch Ausbuchtung eines Aortenaneurysmas, die Gegend des linken Sinus Valsalvae des Pulmonalostiums vorwölbend. Der Sinus erscheint kammerwärts verzogen und vertieft. Bemerkenswert ist bei diesem Fall auch der mikroskopische Befund: Es finden sich Infiltrate, Rund- und Plasmazellen, ferner Fibroblasten in der Adventitia der Lungenschlagader an der Kontaktstelle des Aortenaneurysmas, die bis in die Media gedrungen sind. Dabei ausgiebige Zerstörung der elastischen Fasern, die als zusammengeballte, in zusammenhängenden Massen zwischen großen Zelleninfiltraten liegen. Dieser Befund läßt mit ziemlicher Sicherheit erkennen, daß der spezifisch-entzündliche Prozeß von der Aorta her in die Pulmonalwand übergegangen ist. Der dritte Fall ist insofern bemerkenswert, als durch die Vorbuchtung eines Aortenaneurysmas es zur Verwachsung der linken Valvula semilunaris gekommen ist. Histologisch wird von obengenannten Autoren für diese Stelle folgendes beobachtet: „Mikroskopisch ist sie an ihrer dem Sinus Valsalvae zugekehrten Fläche, an quergetroffenen Fibrillenbündeln, an der kammerwärts liegenden Fläche, aber an ihren feinsten elastischen Fasern kenntlich. Sie ist jedoch aufs äußerste verdünnt und in ihrer Länge durch fibröse Gewebszüge innig mit der Lungenschlagaderwandung verbacken, wodurch ihr Sinus Valsalvae aufgehoben wird". Auch in diesem

Fall ist die Adventitia der Lungenschlagader von Infiltraten durchwuchert. Die weiteren Fälle von Rohr und Ryffel[12]) beziehen sich auf Einengungen der Lungenschlagaderäste. Als weitere Beispiele von Verwachsungen der Pulmonalklappe durch komprimierende Aortenaneurysmen sind zunächst zu erwähnen der Fall von Hoedlmoser[13]). Hierbei ist auch die Pulmonalis aneurysmatisch erweitert. Das Aortenaneurysma hat zur totalen Verwachsung der mittleren d. h. der rechten Klappe geführt. Sie ist in Form einer zarten Membran erkennbar. Es erscheint mir ferner angezeigt auf den Fall, der von Ebstein[14]) mitgeteilt wurde, etwas genauer einzugehen. Er berichtet wie folgt: „Dicht über der rechten Hälfte des rechten Zipfels der Valvula semilunaris aortae etwas rechts von dem Ursprung der rechten Kranzschlagader fand sich nahezu eine 4 cm hohe und $2^1/_2$ cm von vorn nach hinten messende Öffnung, die in ein kleines etwas über kastaniengroßes, sackförmiges, buckelartig an der rechten Wand der Aorta protuberierendes Aneurysma führt. An der am meisten in den Conus arteriosus dextr. hervorragenden Partie des Aneurysmas sind die betreffenden Teile der Klappensegel der Pulmonalarterie infolge adhäsiver Entzündung mit der Gefäßwand fest und innig verlötet. Von dem rechten Zipfel der Pulmonalarterie ist nur ein kleiner halbmondförmiger Teil am freien Rand der rechten Hälfte nicht mitverlötet, und am linken Zipfel nur die linke Hälfte frei." Grawitz[15]) berichtet über folgende zwei Fälle: 1. Im Anfangsteil der Aorta, unmittelbar an der medialen Semilunarklappe beginnend ein Aneurysma von Walnußgröße gegen das Ostium pulmonale vorgebuchtet. An der Stelle der fehlenden Klappe hat sich das Aortenaneurysma angelegt und hat die Pulmonalarterienwand stark nach innen eingedrückt. Es handelt sich hier um das mediale Drittel des Pulmonalostiums. Die übrigen Pulmonalklappen sind von normaler Größe und Beschaffenheit. Keine Anhaltspunkte für Endocartitis. Keine Mißbildung, sondern ein Schwund der medialen Semilunarklappe ist die Ursache, hervorgerufen durch den Druck der aneurysmatischen Ausbuchtung seitens der Aorta. Der zweite Fall berichtet über eine Aorta ascendens mit mehreren Aneurysmen. Insuffizienz des Aorten- und Pulmonalostiums. Das Ostium pulmonale und der Conus pulmonalis werden durch das Aortenaneurysma komprimiert. Lateral vorn und hinten je eine Klappe von normaler Beschaffenheit. Die medial gelegene Klappe ist zwar vorhanden, jedoch nicht frei beweglich, sondern mit der Pulmonalwand fest verwachsen. Der äußerste freie Rand ist noch etwas beweglich. Das Aortenaneurysma hat auch in diesem Fall durch Kompression gegen das Pulmonalostium in der Gegend der mittleren Pulomnalklappe zu deren Verwachsung geführt. Diese beiden Fälle sind nicht histolo-

gisch untersucht worden, wenigstens ist nichts darüber berichtet worden. Es ist anzunehmen, daß es sich um eine primäre luische Erkrankung der Aorta mit aneurysmatischer Erweiterung handelt, die sekundär durch Kompression die eng benachbarte Lungenschlagader in Mitleidenschaft gezogen hat. Es ist also durch das Fehlen der mikroskopischen Diagnose nicht eindeutig erwiesen, ob die Verwachsung des Pulmonalostiums lediglich durch die Kompression oder durch einen entzündlichen Prozeß erfolgt ist, der dann von seiten des Aortenaneurysmas sich per continuitatem auf die Pulmonalis entwickelt hat. Ferner hat sich in beiden Fällen die rheumatische Aetiologie (Endocarditis) nicht ausschließen lassen. Ein Aneurysma des aufsteigenden Teiles der Aorta hat in dem Fall Sommer[16]) durch Kompression des Ostiums der Lungenschlagader deren rechte Klappe derart zur völligen Verwachsung gebracht, daß sie nicht mehr zu erkennen war. Geipel[17]) beschreibt einen Fall in dem sich ein Aortenaneurysma zwar in das Pulmonalostium vorwölbt, es aber nicht zur Verwachsung irgendwelcher Klappen gekommen ist. Die rechte und die linke Klappe liegen gespannt auf der Vorbuchtung des Aneurysmas. Ähnlich liegt der Fall von Rindfleisch und Obernier[18]). Hier ist über die Vorwölbung des Aortenaneurysmas die linke Klappe gespannt, ohne daß es zur Verwachsung gekommen ist. Es ist wohl anzunehmen, daß die beiden letzten Fälle als Übergangsstadium zu den Verwachsungen mit der Pulmonalwand aufzufassen sind.

Tabellarische Übersicht über Fälle von Verunstaltung des Pulmonalostiums durch komprimierende Aortenaneurysmen.

Autor:	Pulmonalklappe		
	rechte	linke	vordere
Ebstein	größtenteils verwachsen	größtenteils verwachsen	intakt
Grawitz I	verwachsen	intakt	„
Grawitz II	„	„	„
Hoedlmoser	„	„	„
v. Schroetter	„	„	„
Rohr u. Ryffel	intakt	verwachsen	„
Rindfleisch u. Obernier	„	gespannt	„
Geipel	gespannt	„	„
Sommer	verwachsen	intakt	„

Dieser Übersicht entnehmen wir, daß durch ein Aortenaneurysma jeweilig die rechte Klappe in 6 Fällen verwachsen und in 2 Fällen gespannt ist. Die linke Klappe ist in 2 Fällen verwachsen und in zwei weiteren Fällen gespannt. Besonders

bemerkenswert ist die Tatsache, daß die vordere Klappe in allen Fällen verschont geblieben ist.

Ein Präparat aus der Sammlung des Pathologischen Instituts in Halle soll im folgenden zwecks Ergänzung der obigen Reihe von Fällen von Verunstaltung des Pulmonalostiums beschrieben werden. Wie aus dem Krankheitsbericht hervorgeht, wurde der Patient in der Hallenser Medizinischen Klinik stationär behandelt und lt. Sektionsprotokoll im Pathologischen Institut von Herrn Professor Dr. med W ä t j e n seziert.

Krankengeschichte:

Familienanamnese: Mutter lebt, leidet an Altersschwäche. Vater vor 24 Jahren an Lungenerkrankung gestorben. Ein Bruder und drei Schwestern sind gesund. Kein Anhalt für Tuberkulose oder Geschlechtskrankheiten in der elterlichen Familie.

Eigene Anamnese: Als Kind nur Masern. Im Schulalter und während der Lehrzeit nie ernstlich krank.

Patient hat nicht aktiv gedient. Mit 25 Jahren akuter, fieberhafter Gelenkrheumatismus. Dauer der Erkrankung mehrere Monate. Gut ausgeheilt.

Mit 33 Jahren kam Patient an die russische Front und wurde 1915 verwundet. Unterarm und Hüftschuß rechts. Nach seiner Genesung als dienstuntauglich entlassen. Sonst im Felde nie krank gewesen. Nach der Kriegsverletzung zum ersten Mal Herzbeschwerden, öfter Müdigkeit, allgemeine Körperschwäche, Kopfschmerzen. Schwindel- und Atemnot. Im Beruf nicht mehr voll leistungsfähig. Mußte oft mit der Arbeit aussetzen und fühlte sich von Tag zu Tag kränker. 1921 allgemein rheumatische Erscheinungen. Februar bis März 1925 wegen seines Herzleidens fünf Wochen in der Medizinischen Universitätsklinik Halle in Behandlung. Dadurch wesentliche Besserung, die bis zum Herbst 1930 anhielt. Mit diesem Termin wieder Einsetzen der Herzbeschwerden im verstärkten Maße. Herzklopfen, Herzangst, Anfälle von mächtiger Atemnot. Durch den behandelnden Arzt abermals der Med. Klinik zugewiesen. Es wurde ein stark nach rechts und links dilatiertes Cor festgestellt mit hebendem, außerhalb der Mamillarlinie liegendem Spitzenstoß. Töne nicht deutlich abzugrenzen. Scharfes Lokomotivgeräusch über allen Auskultationsstellen. Bei leiser Betastung scharrendes Reibegeräusch. Pulsus celer. Gelenke frei. Keine Oedeme. Leber gering vergrößert und druckempfindlich. Wassermann'sche Reaktion vierfach positiv. RR: 135/0—145/0 (Große Amplitude!)

Therapie: Strophantinbehandlung kombiniert mit Salyrgan. Salzfreie Diät. Am 13. 12. 1930 wurde Patient auf seinen Wunsch aus der stationären Behandlung entlassen und führte zu Hause die erwähnte Diät streng fort, zunächst mit dem Erfolg einer weiteren Besserung. Patient konnte sich fast beschwerdefrei in Haus und Hof bewegen. Neujahr 1931 geringfügige Überanstrengung durch einen kleinen Spaziergang. Plötzliche Verschlechterung des Allgemeinbefindens: Atemnot, Anfälle wie beim schwersten Asthma cardiale, Herz- und Brustschmerzen. Appetitlosigkeit, Mattigkeit, Cyanose. Durch den behandelnden Arzt wurde er abermals zur stationären Aufnahme überwiesen.

Ergebnis der klinischen Beobachtung und Behandlung: Sediment: Harnsaures Natron. Einzelne Zylinder. Erythrozyten und Leucozyten. (20. 1. 1931)

Urin: Eiweiß positiv, Zucker negativ. Urobilin negativ, Urobilinogen positiv.

Elektrokardiogramm III.

Aderlaß 380 cm. U 74,5 U 10,5. Indikan positiv.

RR. in der Zeit vom 19. 1. 1931—18. 2. 1931. 152/40—153/0. Starke Vergrößerung der Amplitude.

Temperatur schwankend zwischen 36,2° und 38,4° C.

Patient hat heftige Dyspnoeanfälle. Er bekommt täglich Dilaudid und Eisblase. 4mal Salyrgan, 3mal Strophantin, 6mal Euphyllin, 22 ccm Calorose. Esbach: 0,1%.

Patient wird täglich schwächer und hat heftige Anfälle von Atemnot.

27. 10. 1930 Herzfernaufnahme. Sie zeigt ein in alle Richtungen vergrößertes Herz — Cor bovinum. Breites Gefäßband. Trübung der Lungenfelder mit breiten Schattenbändern. Stauungslunge.

19. 2. 1931 Exitus.

Sektionsprotokoll Nr. 124/31:

Äußere Beschreibung: Leiche eines 48jährigen Mannes, Länge 179 cm, Gewicht 75 kg. Mittlerer Ernährungszustand, graziler Körperbau. Totenstarre am Kiefergelenk, an den unteren Extremitäten stark ausgesprochen, an den oberen Extremitäten weniger. Livide Totenflecke ziemlich reichlich an den abhängigen Teilen.

Schädel ziemlich dick, symmetrisch, reichlich Diploe. Hydrocephalus externus.

Blutleiter: Basisgefäße zart, Blutleiter der Dura enthalten dunkelrotes flüssiges Blut,

Hirnhäute: Pia durchsichtig.

Gehirngewicht: 1320 gr. Schnitte durch Gehirn, Kleinhirn, Stammganglinien und Medulla oblongata o. B.

Zwerchfellstand, Situs der Brusthöhle: Unterhautfettgewebe auffallend gelb gefärbt, mäßig entwickelt. Muskulatur frischrot, starke Venenbildung am Halse. Zwerchfellstand: rechter Oberrand der 5. Rippe, links 5. Intercostalraum. Herz liegt etwa in 2 Handtellergröße vor. Linke Lunge ganz nach hinten herabgesunken. Am parietalen Blatt der linken Pleura in großen Mengen nicht fortwischbare dunkelrote Flecken. Rechte Lungen ohne Verwachsungen.

Herz und Herzbeutel: Herzgewicht mit Aorta: 1060 gr. Im Herzbeutel 50 ccm Flüssigkeit. Sehnenfleck über den linken Ventrikel. Spitze des Herzens wird vom linken Ventrikel gebildet. Aorta auffallend weit, starke Trübung der Adventitia (weißlich getrübt). Rechter Vorhof stark gebläht, enthält neben dunkelrotem, flüssigem Blut Cruor und Speckgerinnsel. Aus der Pulmonalis läßt sich ein großes Cruor- und Speckgerinnsel herausziehen. Pulmonalarterie erscheint sackförmig erweitert. Von den Pulmonalklappen findet sich noch eine, die mittlere, während die beiden anderen in Schwielen aufgegangen sind — s. Abb. 1 —. Unterhalb der früheren Klappen schwielige Verdickung des Endocards. Linker Vorhof entleert reichlich flüssiges Blut. Mitralis für 2 Finger durchgängig. Tricuspidalis für 3 Finger. Foramen ovale geschlossen, sehr weites Herzohr des rechten Vorhofes, mit hypertrophischer Muskulatur. Tricuspidalis zart, o. B. an Klappensegeln und Sehnenfäden. Der linke Vorhof zeigt weißliche Trübung des Endocards. Pulmonalvenen an der Einmündungsstelle des linken Vorhofs o. B. Mitralis keine Verdickung, ebenso die Sehnenfäden am freien Rande. Syphilitische Aortitis reicht etwa bis zur Mitte des Brustteils. Wanddicke des rechten Ventrikels ohne Trabekularmuskulatur 5 mm. Wanddicke des linken Ventrikels 15 mm. Linkes Herzohr leer. Starke Erweiterung des linken Ventrikels. Leichte Trübung des Endocards. Aortenklappen sehr weit gespannt. Weite Valsalvasche Räume. Starke Ausbuchtung mit Fältelung der Wand im Bereich der aufsteigenden Aorta. Nach vorn gegen die Pulmonalis zu kleines, kahnförmiges Aneurysma. An

der Übergangsstelle der beiden Aneurysmen thrombotisches Material. Starke arteriosklerotische Veränderungen auf der syphilitischen Aortenwand. Die starken arteriosklerotischen Veränderungen gehen bis auf 2 Finger oberhalb der Zwerchfelldurchtrittsstelle. Die syphilitischen Veränderungen gehen etwa 3—4 Finger über den Isthmus der Aorta auf die Pars thoracica über. Die Kranzgefäße sind weit. Die Abgangsstelle der rechten Kranzarterie etwas enger als die linke. Etwa 2 cm über den rechten obliterierten Pulmonalklappenrändern ziehen quer über zwei klappenähnliche Gebilde der Pulmonalarterienwand, die gegeneinander geneigt sind.

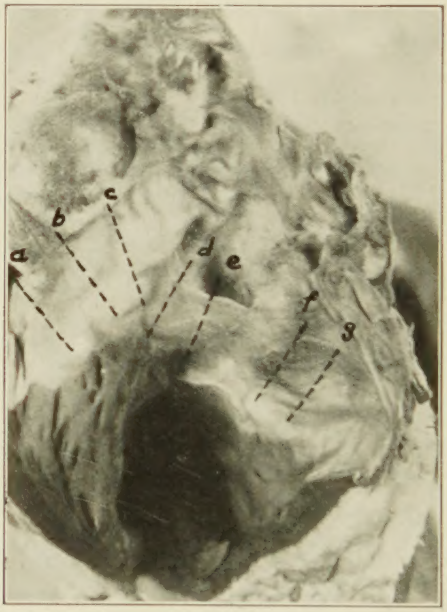

Abb. 1

Die gestrichelten Linien a—g sind jene Stellen des Pulmonalostiums aus denen histologische Präparate hergestellt wurden.

Lungen und Bronchien: Ganz leichte Auflagerungen auf der Pleura der rechten Lunge. Auf dem Schnitt normal lufthaltig bis auf beide Unterlappen, die etwas vermehrt Flüssigkeit enthalten. Im linken Oberlappen verdichtete und homogene dunkelgefärbte, walnußgroße Stelle. Sonst keine herdförmigen Veränderungen. In allen Lungenteilen sind viele Gefäße durch wandständige Emboli verschlossen. Die großen Pulmonalverzweigungen zeigen gelbe Intimaflecken. Bronchialschleimhaut leicht geschwollen und gerötet.

Halsorgane: In der Trachea viele eitrige Flüssigkeit. Tonsillen o. B. Zungengrund mäßig entwickeltes lymphatisches Gewebe.

Situs der Bauchhöhle: Strangförmige Verwachsungen zwischen Netz und Colon descendens. Appendix ist frei. Keine freie Flüssigkeit in der Bauchhöhle.

Milz 130 gr, mittelgroß von normaler Konsistenz und dunkler Farbe.

Magen: leicht schleimbedeckt. Keine Defekte oder Narben.

Darm: Oberer Dünndarm ziemlich blutüberfüllt.

Leber und Gallenwege: Leber 1560 gr, zeigt an ihrer Oberfläche multiple Verwachsungen, strangförmig mit Zwerchfell und Darm. Große strahlige Narben und Einziehungen an der Oberfläche des rechten Lappens. Ganz kleiner verkalkter, scharf abgesetzter Herd in der Kapsel. (Parasit?) Auf Schnitt normale Zeichnung, die Narben reichen nicht tief ins Gewebe. Im linken Lappen Hämangiom von Kirschkerngröße. Gallenwege sind frei.

Pankreas: Groß, derb, völlig fettdurchwachsen.

Nebennieren: Rinde gut lipoidhaltig und gut vom Mark abgesetzt. Links eine Cyste.

Nieren: Die linke wiegt 140 gr, die rechte 135 gr. Die rechte zeigt eine Verwachsung an der Konvexität strangförmig mit Rückenmuskulatur. Außerdem an einer Stelle der Oberfläche mehrere stecknadelkopfgroße, feine weiße Herde, die weiche Massen enthalten. Auf Schnitt Nierenzeichnung völlig normal. Strang reicht bis in die Nierenrinde. Nierenbeckenschleimhaut o. B.

Harnblase: Von normaler Größe. Schleimhaut weißglänzend matt.

Genitalien: Multiple Thromben im Plexus prostaticus. Prostata und Samenblase o. B. Im Hoden keine Schwielen.

Knochen und Gelenke, Wirbelsäule o. B.

Gesamtbefund:

Aortitis produktiva luetica mit Bildung eines fast faustgroßen Aneurysmas im aufsteigenden Teil der Aorta. Fortschreitende Aortitis bis auf das obere Drittel der Aorta thoracica. Sackförmiges, circumscriptes Aneurysma an der Vorderwand des großen Aneurysmas mit Entwicklung gegen die Pulmonalarterie. Übergreifen der Lues auf die Pulmonalis. Schwerste Verunstaltung im Bereich der Pulmonalklappen: Zerstörung und Verödung zweier Klappensegel, Erhaltenbleiben des mittleren Pulmonalklappensegels. Abb. 1 zeigt das Ostium pulmonale. In der Mitte d—e sieht man die rechte erhaltene Pulmonalklappe und deren erweiterten Sinus Valsalvae. Links daneben a—c die verwachsene vordere und rechts f—g die verwachsene linke Pulmonalklappe. Pseudoklappenbildung kardialwärts und pulmonalwärts gerichtet, oberhalb der Pulmonalklappen im Hauptstamm der Pulmonalis. Pulmonalinsuffizienz. Endocardfibrose. Bildung eines flachen Aneurysmas an der Vorderseite der Pulmonalarterie. Starke Dilatation und Hypertrophie des rechten Ventrikels. Erhebliche Dilatation des rechten Vorhofs. Diastase der Aortenklappen. Aorteninsuffienz. Dilatation und sekundäre Hypertrophie des linken Ventrikels. Geringe Stenosierung der Abgangsstelle der rechten Kranzarterie. Starke arteriosklerotische Veränderungen im Bereich der aneurysmatischen Bildungen der Aorta. Stärkere Arteriosklerose im absteigenden Teil der linken Kranzarterie in der Nachbarschaft des Aortenaneurysmas. Starke Verkalkungen an der Wand des sackförmigen Aneurysmas. Atheromatöse Geschwürsbildung mit Thrombenbildung am Übergang des sackförmigen und Aortenaneurysmas. Fibröse Pericarditis und Sehnenfleck auf der Rückseite des linken Ventrikels. Multiple Lungenembolien Thromben im Plexus prostaticus. Stauungsorgane. Narbige Einziehung am rechten Leberrande (fragliche Syphilis), Hämangiom der Leberrückseite. Eigenartige Narbenherde an der rechten Niere. Gelbfleckung der Pulmonalarterienverzweigung. Stauungsmagen. Stauungsdarm.

Histologischer Befund des Pulmonalostiums.

Die im Folgenden angeführten histologischen Präparate entstammen aus jenen Stellen des Pulmonalostiums, die in Abb. 1 durch gestrichelte Linien gekennzeichnet sind. Letztere zeigen auch die jeweilige Schnittführung an.

Ein Präparat aus der Gegend der vorderen, verwachsenen Semilunarklappe in der Nähe der Kommissur mit der linken Semilunarklappe wurde

mit Sudan III gefärbt — in Abb. 1 durch a gekennzeichnet —. In der Höhe des ursprünglich freien Randes der Klappe zeigt die Intima eine leichte Verdickung, die mit atheromatösen Massen durchsetzt ist. Die fest und dicht verwachsene Klappe liegt als heller Streifen der Intima an. Unter der Intima, d. h. zwischen dieser und der Muskulatur liegt eine kernreiche nicht atheromatöse Gewebsschicht, die sich vorwiegend aus Bindegewebe zusammensetzt. Die angewachsene Klappe ist stellenweise mäßig verdickt und hebt sich durch den gekreuzten Faserverlauf deutlich von der Intima ab. Die angrenzende Muskulatur zeigt deutliche braune Atrophie und leichte fettige Degeneration derselben. In der Muskulatur liegen vereinzelt perivaskuläre Infiltrate. Stellenweise ist unter der Intima eine stärkere Vaskularisation zu beobachten. Die ursprüngliche Ansatzstelle der Klappe ist nicht zu erkennen.

Ein Schnitt in vertikaler Richtung aus der mittleren Partie der verwachsenen vorderen Klappe — in Abb. 1 durch b gekennzeichnet — wurde mit Elastika van Gieson gefärbt. Die Muskulatur ist von stellenweise recht starken Bindegewebssträngen durchsetzt, die gegen den Stamm der Lungenschlagader dichter werden und an dieser Stelle stark von Gefäßen durchsetzt sind. Diese Gefäße haben ein entsprechend ihrer Wandstärke gehöriges Volumen. Die Intima zeigt keine Infiltrate. Die Verwachsung der Semilunarklappe ist sellenweise aufgelockert, was vielleicht durch die Herstellungstechnik des Präparates bedingt ist. Die Klappe ist verdickt und verjüngt sich gegen den Teil des Pulmonalostiums, der gegen den Vorhof gerichtet ist, an welcher Stelle die elastischen Fasern besonders gut erhalten sind. In der Klappe selbst ist keine Vaskularisation vorhanden. Aus der gleichen Stelle — Abb. 1 b —, dem mittleren Drittel der vorderen verwachsenen Klappe, wurde ein sudanrotgefärbtes Präparat untersucht. Der Befund ist wesentlich der gleiche wie oben. Die Intimaproliferation verjüngt sich gegen den Vorhof und gegen den Stamm. Zellreiche Fibrose unter der angewachsenen Klappe. Die Intima zeigt Atheromatose, ebenso die verwachsene, dem Sinus Valsalvae zugekehrte Fläche. Etwas unterhalb dieser Stelle, näher dem Vorhof, zeigt ein mit van Gieson gefärbtes Präparat keine wesentlichen Veränderungen. Die Muskulatur ist weniger fibrös durchsetzt. Es findet sich keine nennenswerte Vaskularisation unter dem Endocard, noch irgendwelche Infiltrate. Während die Muskulatur in Höhe des Pulmonalostiums d. h. etwas unterhalb des Ansatzes der vorderen Semilunarklappe von relativ großkalibrigen Gefäßen dicht durchsetzt ist, die wiederum von kernreichem Bindegewebe umlagert sind, dagegen keine Infiltrate aufweisen. Ein Schnitt aus dem rechten Drittel — Abb. 1 c — der angewachsenen vorderen Klappe nahe der Kommissur mit der freien rechten Klappe: Das mit Elastika-van Gieson gefärbte Präparat läßt die vordere Klappe in voller Höhe erkennen und zeigt ferner, daß sie unter Aufhebung des Sinus Valsalvae fest mit der Pulmonalwand verwachsen ist. Die oberflächliche Schicht enthält noch reichlich elastische Fasern in normaler Anordnung. Die Intima des Sinus Valsalvae und die der Klappe liegen dicht aufeinander und imponieren als ein dunkler Streifen, der die angewachsene Klappe in seiner ganzen Ausdehnung erkennen läßt. Unter der Intima starke Fibrose, die sich bis hoch in den Stamm der Lungenschlagader erstreckt. Perivaskuläre Infiltration mäßigen Grades ist vorhanden. Zwischen den Verwachsungsstellen zahlreiche Gefäße kleinen Kalibers. Ein Schnitt aus gleicher Gegend — Abb. 5 c — etwas oberhalb des Pulmonalostiums mit Sudan III gefärbt zeigt atheromatös entartete Intimabuckel. Die Färbung mit Elastika-van Gieson läßt an gleicher Stelle eine starke Zersetzung der Media erkennen. Das elastische Gewebe ist nur noch stellenweise und dort in aufgelockertem Zustand vorhanden. Perivaskuläre Infiltrate finden sich hier nicht.

Der nach vorn gelegene Teil der Pulmonalwand zeigt histologisch keine wesentlichen Veränderungen. Die verschiedenen Wandschichten sind intakt.

Ein Präparat aus dem rechten Drittel der rechten nicht angewachsenen Klappe — s. Abb. 1 d — wurde mit Elastika-van Gieson gefärbt und zeigt eine Intima von gewöhnlicher Dicke und keine Proliferation. Die elastischen Fasern erstrecken sich in normaler Anordnung und Dichte über die ganze Klappe, jedoch ist sie in ihrem ganzen Durchmesser stellenweise verdickt unter Auflockerung des Gewebes. Die Endocardfibrose ist weniger ausgeprägt. Die Semilunarklappe zeigt in ihrem unteren Teil nahe der Ansatzstelle eine Reihe von kleinkalibrigen Gefäßen mit ganz mäßiger perivaskulärer Infiltration. Im oberen Teil finden sich stellenweise ebenfalls Gefäße, jedoch von keinen Rundzellenhäufungen umgeben. Außen ist das Ostium pulmonale von Fettgewebe umgeben und dieses wiederum von gefäßreichem Pericard, das stellenweise starke perivaskuläre Rundzellenanhäufungen zeigt, die gegen die Adventitia der Lungenschlagader ganz erheblich zunehmen. Aus dem medialen Teil der rechten Pulmonalklappe — Abb. 1 e — wurde ebenfalls ein Schnitt mit Elastika-van Gieson gefärbt. Das Endocard ist von normaler Stärke und an der Ansatzstelle der rechten Klappe von feinen Gefäßen durchsetzt, aber ohne ausgesprochene perivaskuläre Infiltration. Die Klappe ist vollkommen frei und zeigt keine Verwachsungen. Ebenso sind die elastischen Fasern der Klappe in ihrer normalen Struktur vollkommen erhalten. Das stellenweise verdickte Perikard ist von starken Gefäßen durchzogen mit dichten perivaskulären Infiltraten. In Höhe der Klappenansatzstelle ist das Perikard durch Fettgewebe von der Pulmonalwand getrennt. Etwas oberhalb liegt das Perikard der Pulmonalwand dicht an und die ebengenannten Rundzellenanhäufungen liegen auch in der Adventitia der Pulmonalis. In gleicher Höhe ist die Media atheromatös zersetzt und darüber die Intima unregelmäßig vorgewölbt.

Die histologische Untersuchung der linken, ebenfalls angewachsenen Pulmonalklappe ergab folgendes: Aus dem medialen Teil — Abb. 1 f — der Stelle, die der Aorta ascendens dicht anliegt, zeigt das mit Elastika-van Gieson gefärbte Präparat die Vorwölbungsstelle des walnußgroßen, sackförmigen Aneurysmas an der Vorderwand der Aorta. Das zwischen den beiden Gefäßwandungen liegende Bindegewebe ist reichlich von Gefäßen wechselnden Kalibers durchsetzt mit ausgedehnten perivaskulären Infiltraten. Das Präparat zeigt ferner die Kommissur der linken Aortenklappe. Sie selbst ist intakt. Darüber aber zeigt die Aortenwand ausgesprochenen Schwund des elastischen Gewebes, dafür hochgradige Atheromatose. Die über der Vorbuchtung des Aortenaneurysmas an der Pulmonalwand verwachsene Klappe zeigt einen etwas geschlängelten Verlauf. Keine Infiltrate in der Klappe selbst. Mäßige Vaskularisation in der Intima des ursprünglichen Sinus Valsalvae, der durch die Verwachsung aufgehoben ist. Weitere Schnitte des mehr lateral gelegenen Teils des Ostiums zeigen die gleichen Verhältnisse, jedoch in weit höherem Maße. Das aus gleicher Stelle mit Sudanrot gefärbte Präparat zeigt eine ausgedehnte Atheromatose der Aorta. Die verwachsene linke Pulmonalklappe trägt nur einen leicht rötlich schimmernden Saum. Unterhalb der Ansatzstelle ist die Intima in wechselndem Grade gewuchert, stellenweise mit erheblicher Atheromatose und perivaskulären Infiltraten in der Media.

Schließlich wurde ein Schnitt aus dem Pulmonalostium untersucht, und zwar aus der Gegend der linken Klappe, die durch das Aortenaneurysma nicht mehr direkt berührt wird — Abb. 1 g —. Auch hier ist die Klappe in ganzer Höhe mit der Pulmonalwand dicht verwachsen, ist aber deutlich zu erkennen und zeigt außer der Verwachsung keine Veränderungen. Die Adventitia der Lungenschlagader zeigt aber erhebliche Rundzelleninfiltrate.

Die auf Seite 10 angeführten klappenähnlichen Gebilde über den rechten obliterierten Pulmonalklappenrändern haben histologisch keinen besonderen Befund ergeben, da sie von Auflockerungen der Intima nicht zu trennen waren.

Das Ergebnis der histologischen Untersuchung ist zusammengefaßt derart, daß die spezifisch entzündlichen Veränderungen am Pulmonalostium in der Gegend am stärksten sind, die der Aorta, resp. deren aneurysmatischen Ausbuchtung benachbart liegen. Gegen die vordere Klappe, sowie pulmonalwärts und gegen den Vorhof gehen sie zurück.

Die Frage ist nun zu klären, wie dieser eigenartige Befund zustandegekommen ist. Die auf Seite 7 angeführte Tabelle zeigt keinen Fall in dem die vordere Klappe des Pulmonalostiums auch nur im geringsten verändert ist. Die dort aufgeführten Fälle erstrecken sich zwar lediglich auf solche, bei denen das Pulmonalostium durch die Einwirkung eines Aortenaneurysmas eine Veränderung erfahren hat; aber auch die Arbeiten, die sich mit den entzündlichen Erkrankungen (Endocarditis) des Pulmonalklappenapparates befassen, weisen keinen analogen Fall auf. Eine derartige Verunstaltung der vorderen Pulmonalklappe ist bisher noch nicht beschrieben worden.

Die Frage liegt nahe, ob an dem Aortenostium ähnliche Veränderungen beobachtet werden. Die Beobachtung von Koch[19]) und Maresch[20]) an den Klappen syphilitisch erkrankter Aorten möchte ich in diesem Zusammenhang anführen, um zu zeigen, daß auch für das Aortenostium ähnliche Veränderungen, wie sie im vorliegenden Fall für das Pulmonalostium oben beschrieben wurden, beobachtet worden sind. Es handelt sich bei den Fällen ebengenannter Autoren um Verwachsungen der freien Ränder resp. der ganzen Klappe mit der Aortenwand in einem in Höhe des freien Randes der Klappe gelegenen Intimawulst. Während Koch[19]) die Verwachsung durch mangelhafte Retraktion zu klären versucht, weist Maresch[20]) an Hand besonders eines seiner Fälle nach, daß es auch ohne stärkere Verdickung der Intima zur Verwachsung der Klappen kommen kann und ohne daß irgendwelche begünstigende mechanische Einflüsse vorliegen. Der histologische Befund der von Maresch[20]) besprochenen Fälle zeigt deutlich, daß es sich um Auswirkungen entzündlicher Vorgänge auf luischer Basis handelt, wie zersetzte Media durch gesteigerte Vaskularisation und perivaskuläre Infiltrate, Veränderungen, wie sie im vorliegenden Falle für das Pulmonalostium festgestellt wurden. In dem Fall 1. von Maresch[20]) soll ein mechanischer Einfluß insofern die Verwachsung der Klappe gefördert haben, als durch das Zurückströmen des Blutes in der Diastole über den Intimabuckel die Klappe nicht in Schlußstellung gebracht wurde. In den weiteren Fällen ist aber der Intimawulst derartig klein, daß eine solche Wirkung nicht in Frage kommt, die Verwachsung ist in diesem Falle vorwiegend durch die örtlich entzündlichen Veränderungen erfolgt.

Im vorliegenden Falle zeigt die Aorta ascendens eine walnußgroße, aneurysmatische Vorwölbung, durch welche die linke Pulmonalklappe zunächst gespannt und schließlich verwachsen ist. Dabei ist es ohne Zweifel zu einer Einengung des Pulmonalostiums und dessen Verlagerung gegen die Brustwand (Sternum) gekommen. Der Gegendruck der letzteren hat zur Verwachsung der vorderen Klappe geführt, da diese Stelle des Ostiums unter der Brustwand liegt. Die rechte Klappe ist unversehrt und frei; der zugehörige Sinus Valsalvae sogar etwas ausgebuchtet. Ein Befund der damit zu erklären ist, daß die durch den Druck des Aortenaneurysmas verursachte Spannung der Wandung des Pulmonalostiums in dieser Richtung

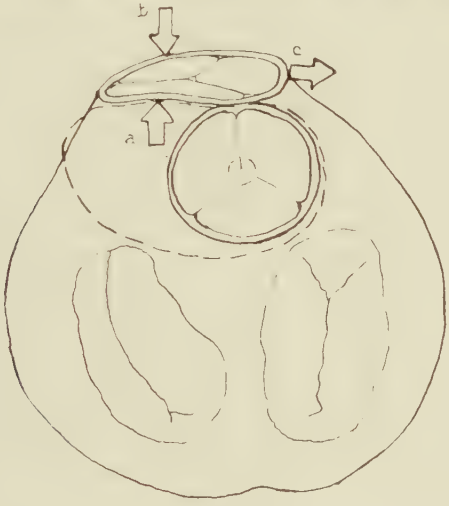

Abb. 2

einen Ausweg gesucht hat. Abbildung 2 stellt eine schematische Skizze des Pulmonal- und Aortenostiums dar. Die gestrichelte Linie deutet die Ausdehnung des Aortenaneurysma an. Der Pfeil bei a deutet den Druck des Aortenaneurysma an auf die linke Pulmonalklappe, der zur Verwachsung derselben geführt hat. Der Pfeil bei b zeigt den Gegendruck des Sternums auf die vordere Pulmonalklappe, der ebenfalls zur Verwachsung geführt hat. Der Pfeil bei c zeigt die Richtung des Drucks an, durch den sich der rechte Sinus Valsalvae ausgebuchtet hat und der das Anwachsen der rechten Pulmonalklappe verhindert hat. Für diese Anschauung sprechen auch die Beobachtungen von N o a c k [21]). Dieser behauptet, der Annulus fibrosus stützt den linken und hinteren Sinus Valsalvae des Aortenostiums mehr, den rechten weniger. Wenn demnach die Wandung des rechten Sinus Valsalvae aortae eine verminderte Resistenz besitzt, dann müßte

dies auch für den rechten Sinus Valsalvae des Pulmonalostiums der Fall sein, da er von den gleichen Fasern des Annulus fibrosus umlagert wird. Die Tatsache, daß in dem vorliegenden Fall der rechte Sinus Valsalvae des Pulmonalostiums erweitert ist ohne Verwachsung der zugehörigen Klappe, liegt die Vermutung nahe, daß die verminderte Resistenz des Annulus fibrosus in Bezug auf das Zustandekommen der Sinuserweiterung und das Freibleiben der rechten Klappe in ursächlichem Zusammenhang steht. Krzywicki[22]) stellt fest, daß die Wandung des rechten Sinus Valsalvae aortae viel dünner ist als die der beiden anderen, eine Erscheinung, die im analogen Sinne für das Pulmonalostium nicht gelten darf, da diesbezügliche Beobachtungen im Schrifttum nicht vorliegen. Betrachten wir aber die Ursachen, durch die eine solche verminderte Resistenz bedingt sein kann, so können wir sie einerseits in einer entzündlich degenerativen Beschaffenheit der Wandung suchen, andererseits kann sie durch mechanische oder hämodynamische Einwirkungen verursacht sein. Diese letzteren Erwägungen scheinen für den vorliegenden Fall unter Berücksichtigung der oben erwähnten Druckwirkung des Aortenaneurysmas hauptsächlich zu gelten. Ohne Zweifel spielen die entzündlichen Erscheinungen am Pulmonalostium ebenso eine bedeutende Rolle bei dem Zustandekommen der Verunstaltung. Sie haben sich in allen Teilen des Pulmonalostiums, wenn auch in wechselndem Grade, nachweisen lassen. Wir haben somit eine gewisse Analogie mit jenen von Maresch[23]) beschriebenen Veränderungen gefunden. Der im histologischen Präparat der vorderen Klappe, der in Abb. 1 durch a gekennzeichneten Stelle gefundene Intimabuckel in Höhe des ursprünglich freien Randes der Klappe ist zu klein, um die Klappenverwachsung im Sinne von Koch[24]) zu erklären. Die Verwachsung der vorderen Pulmonalklappe im vorliegenden Fall ist vorwiegend durch den Druck des Sternums zu erklären, wobei die mäßigen entzündlichen Erscheinungen sicherlich fördernd mitgewirkt haben. Im Bereich der linken Pulmonalklappe gelten ursächlich für die Verwachsung beide Komponenten, namentlich die mechanische und die entzündliche, wie der makroskopische Befund der Endocardfibrose und das Ergebnis der histologischen Untersuchung zeigt. Obwohl das Pulmonalostium im Bereich der rechten Klappe entzündliche Veränderungen zeigt, ist diese Klappe nicht verwachsen, da durch die oben beschriebene und in Abbildung 2 demonstrierte Druckwirkung der rechte Sinus Valsalvae erheblich erweitert ist. Neben diesen entzündlichen Erscheinungen steht der in der Krankengeschichte anamnestisch vermerkte Gelenkrheumatismus vielleicht auch in einem gewissen ursächlichen Zusammenhang für das Zustandekommen der Verunstaltung. Jedoch ist dafür histologisch kein Anhaltspunkt

gefunden worden; wenn auch die freie rechte Klappe mäßige Vaskularisation zeigt, so ist sie an den beiden verwachsenen Klappen wieder nicht zu finden. Vellguth[5]) weist in seiner Arbeit besonders daraufhin, wie geringfügig die Rückstände einer abgelaufenen Endocarditis sein können. Aus diesen Gründen, muß ich die Frage der evtl. Mitbeteiligung einer Endocarditis offen lassen. Jedenfalls ist bei allen von mir in der Literatur gefundenen Fällen über Endocarditis des Pulmonalostiums kein Fall vermerkt, bei dem die vordere Pulmonalklappe in größerem Maße in Mitleidenschaft gezogen worden ist. Im übrigen deckt sich der Befund mit allgemein gemachten Beobachtungen, besonders von Rokitansky[23]), der feststellte, daß Aneurysmen des aufsteigenden Teils der Aorta sich häufiger an der Konvexität als an der Konkavität finden. Das oben erwähnte walnußgroße Aneurysmea des aufsteigenden Teils liegt in der Rindfleisch'schen Brandungslinie. Die erste Drehung dieser Linie disponiert die Stelle der Aortenwandung zur Ausbuchtung, die direkt gegen den Stamm der Pulmonalis gerichtet ist. Begünstigend für die Entwicklung der Vorbuchtung dieses Aneurysmas gegen die linke Pulmonalklappe kommt noch hinzu, daß das Aortenostium etwa 1 cm tiefer liegt als das Pulmonalostium. Rohr und Ryffel[12]).

Schließlich möchte ich bemerken, daß entsprechend der Verunstaltung am Pulmonalostium keine Insuffizienz desselben vorgelegen hat, da die Muskulatur des rechten Ventrikels keine entsprechende Hypertrophie aufweist. Es wird vielmehr in diesem Falle, wie auch andere Autoren behaupten, angenommen, daß die Insuffizienz des Pulmonalostiums durch die Kompressionen des Aortenaneurysmas ausgeglichen wurde.

Zusammenfassung:

Ein Aneurysma des aufsteigenden Teils der Aorta bei einem 48-jährigen Mann hat durch Druckwirkung auf das Pulmonalostium in diesem zu erheblichen Verunstaltungen geführt. Die syphilitischen Veränderungen der Aorta sind per continuitatem auf die Pulmonalis übergegangen und zeigen sich dort am stärksten in jenem Teil, der der Aorta dicht benachbart liegt. Durch diese entzündlichen Veränderungen, sowohl durch die Druckwirkung des Aortenaneurysmas und den Gegendruck des Sternums ist es zur Verwachsung der linken und der vorderen Pulmonalklappe gekommen. Die Spannung der Wand des Pulmonalostiums hat im Bereich des rechten Sinus Valsalvae einen Ausweg gesucht, die zu deren Ausbuchtung geführt und die Verwachsung der zugehörigen Klappe verhindert hat.

Literaturverzeichnis.

1. Rauchfuß in Gerhardt? Hdbch d. Kinderkrankheiten. IV. I. Abt. S. 63.
2. Dilg, J.: Ein Betrag zur Kenntnis seltener Herzanomalien im Anschluß an einen Fall linksseitiger Konusstenose. Virch. Arch. Bd. 91.
3. Posselt: Die Erkrankungen d. Lungenschlagader. Lubarsch-Ostertag, Ergebnisse usw. Bd. 13, 1, 1909.
4. Schwalbe: Zur Phatologie der Pulmonalarterienklappen. Virch. Arch. Bd. 119. S. 271.
5. Vellguth: Zur Pathologie der Pulmonalinsuffizienz. Ziegl. Beiträge Bd. 86.
6. Barth, H.: Ein Fall von Mesarteriitis luetica der Arteria pulmonalis mit Aneurysmabildung. Frank. Zschr. f. Pathl. Bd. 5. 1910.
7. Wagner, K. E. u. Quiatowski, G. J.: Über einen Fall von Syphilis des Herzens mit bedeutender Erweiterung der Arteria pulmonalis. Virch. Arch. f. pathologisch. Anat. u. Physiolog. Bd. 171. 1903.
8. Wagner, El.: Das Syphilom im Allgemeinen, das Syphilom des Herzens u. der Gefäße im Speziellen. Arch. f. Heilkunde. VII 1866. S. 518.
9. Henschen: Das Aneuysma arteria pulmonalis. Sammlung klin. Vorträge von v. Volkmann. Bd. IX. Leipzig 1903.
10. Kasem-Beck: Beschreibung einiger interessanter Fälle von Erkrankungen innerer Organe. Klin. Zeitung v. Botkin 1889. ref im Zentralbl. f. innere Med. 1900. Nr. 23. S. 593.
11. Buchaly, J.: Über die verschiedenen Möglichkeiten der Mitbeteiligung der Pulmonalarterie bei Mesaortitis luetica. Ziegl. Beiträge, Bd. 89.
12. Rohr, K. u. Ryffel, W.: Über Einengungen und Verlegungen der Lungenschlagader durch Aortenaneurysma. Frankf. Zschr. f. Pathologie. Bd. 36. 1928.
12. Hoedlmoser, C.: Betrag z. Symptomatologie u. Diagnose der in die Pulmonalarterie perforierenden Aneurysmen d. Aorta ascendens. Zschr. f. klin. M. Bd. 42. 1901.
14. Ebstein, W.: Über drei seltene Fälle von Aneurysmen. W. m. Pr. Nr. 3.
15. Grawitz: Zwei seltene Fälle von Inkontinenz des Ostiumpulmonale bedingt durch Fehlen eines Klappensegels. Virch. Arch. Bd. 110.
16. Sommer, H.: Kasuistischer Beitrag z. path. Anat. d. Herzens. Frkf. Zschr. f. Path. Bd. 5. S. 93.
17. Geipel, P.: Zwei Fälle von perforierenden Aortenaneurysmen in die Lungenarterie. D. Arch. f. klin. M. 101, 1911. S. 557.
18. Rindfleich u. Obernier: Aneurysma der Aorta ascendens u. Insuffienz d. Valvula tricuspidalis. D. Arch. f. klinische Med. Bd. 5. 1969. S. 536.
19. Koch, K.: „Eigenartiger Befund bei Aorteninsuffizienz infolge Aortitis". Virch. Arch. Bd. 204, 1911.
20. Maresch: Über das Anwachsen halbmondförmiger Klappen an die syphilitisch erkrankte Brustschlagader. Beitr. z. path. Anat. u. allg. Path. (Zieglers Beitr.), Bd. 87. 1931.
21. Noack: Das Aneurysma des Sinus Valsalvae d. Aorta. Zbl. f. Herz und Gefäßkrankheiten. 1919.
22. Krzywicki: Das Septum membranaceum ventriculorum cordis, sein Verhältnis zum Sinus Valsalvae dexter aortae u. d. aneurysmatischen Ausbuchtungen beider. Beitr. z. path. Anatomie u. z. allg. Pathol. Bd. 6. 1889.
23. Rokitansky, K.: Denkschrift der k. k. Academie des Wissens, math.-naturw. Kl. 4. 1852.

Lebenslauf.

Ich wurde am 22. Januar 1906 als Sohn des derzeitigen Veterinärrats Julius Kranz und seiner Ehefrau Josefine, geb. Averhage, in Neuerburg, Kreis Bitburg geboren. Nach der dienstlichen Versetzung meines Vaters nach Mayen, besuchte ich dort die Grundschule und das Gymnasium bis Obersekunda. In den Jahren 1923 bis 1924 war ich als kaufmännischer Volontär in Mayen tätig. Die Jahre 1924 bis 1928 verbrachte ich studien- und erwerbshalber in den Vereinigten Staaten von Nordamerika zu. Nach meiner Rückkehr nach Deutschland bestand ich im Januar 1929 vor dem Provinzialschulkollegium in Aachen die Reifeprüfung. Im April 1929 begann ich das Medizinstudium in Halle, das ich im Dezember 1934 mit dem Staatsexamen ebenda beendete. Mein praktisches Jahr verbrachte ich teils im Schwabinger Krankenhaus und der II. Gynäkologischen Klinik in München, teils im Knappschaftskrankenhaus Bochum-Langendreer. Die Approbation als Arzt erhielt ich am 1. Januar 1936. Seit dem 15. Februar 1936 bin ich als Assistent in der Universitäts-Augenklinik zu Halle, Saale.

Gustav Adolf Kranz